



Apendicite aguda é inflamação do apêndice cecal resultante da obstrução da luz do apêndice, tipicamente por hiperplasia linfóide, mas ocasionalmente por fecálito causando distensão, hiper crescimento bacteriano, isquemia e inflamação.

I. ASSISTENCIAL

1. DIAGNÓSTICO

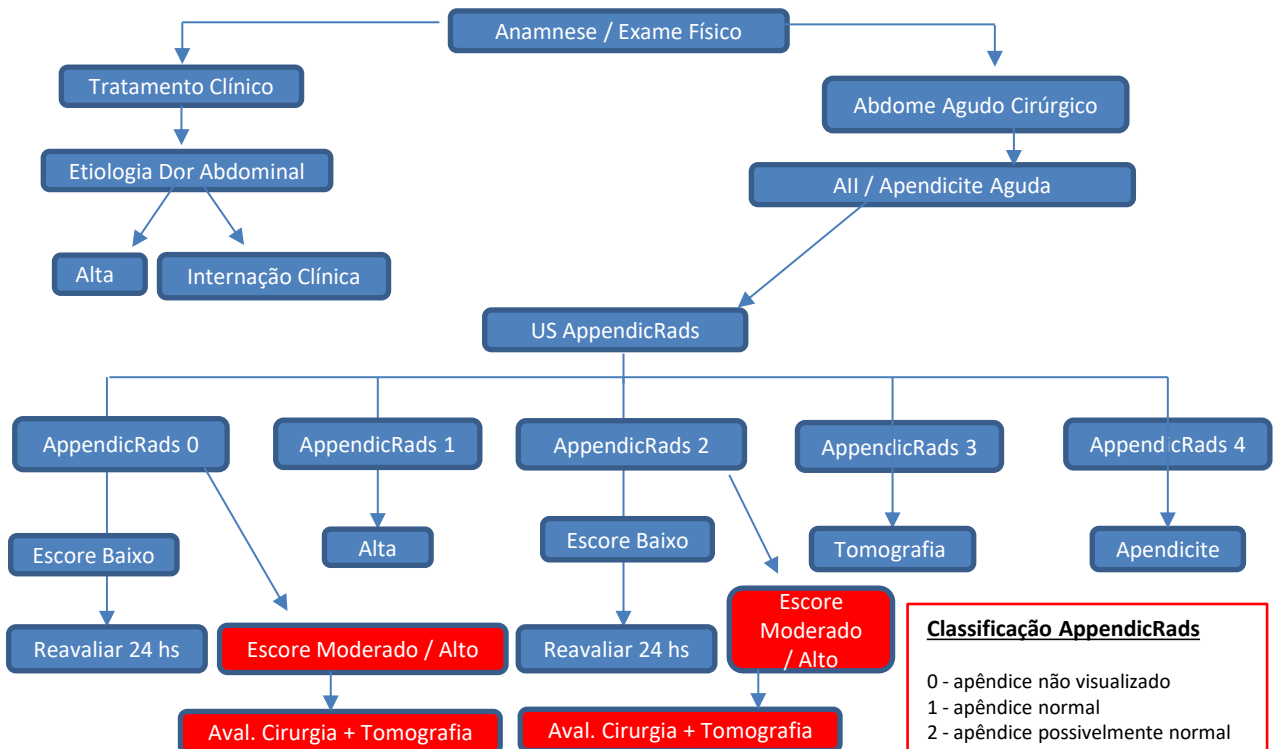
O diagnóstico clínico da apendicite aguda é baseado na história e no exame físico, avaliação laboratorial e exames de imagem, sendo os mais utilizados US de abdome e tomografia computadorizada. Os sintomas clássicos de apendicite incluem vago dor periumbilical, anorexia, náuseas, vômitos intermitentes, migração da dor para a direita quadrante inferior e febre baixa

2. EXAMES

O US de abdome total tem sido cada vez mais utilizados com boa sensibilidade e especificidade comparáveis ao da tomografia de abdome no diagnóstico de apendicite aguda, sem prejuízo para o paciente e com a vantagem da não exposição a radiação ionizante utilizada da tomografia. Para o diagnóstico mais assertivo dos quadros de apendicite aguda, devemos levar em consideração as limitações do exame de ultrassom por ser um exame operador dependente, suas limitações em pacientes com IMC > 30, pacientes grávidas e pacientes idosos onde o diagnóstico é frequentemente dificultado por muitos fatores que levam a um quadro clínico atípico como diminuição da função imunológica, sintomas vagos, múltiplas comorbidades, cirurgias prévias e alterações anatômicas relacionadas a idade. Nesses casos na tentativa de diminuir eventuais falhas no diagnóstico de apendicite aguda devemos associar um escore de risco para apendicite que funcionaria como uma ferramenta na tomada de decisão e ao mesmo tempo reduzir a necessidade de realização da tomografia de abdome sem aumentar o risco de erros ou retardo no diagnóstico dos quadros de apendicite nas unidades de pronto atendimento.

Em pacientes obesos, idosos, com cirurgias abdominais prévias, antecedente oncológico e sinais de peritonite considerar a realização de tomografia de abdome como imagem inicial

3. ESCORE DE RISCO E FLUXOGRAMA – SUSPEITA DE APENDICITE AGUDA EM ADULTOS E CRIANÇAS



Classificação AppendicRads

- 0 - apêndice não visualizado
- 1 - apêndice normal
- 2 - apêndice possivelmente normal
- 3 - não é possível excluir apendicite
- 4 - apendicite aguda
- 5 - apendicite complicada.

4. TABELAS DE ESCORE DE RISCO PARA APENDICITE AGUDA EM ADULTOS E CRIANÇAS

Adult Appendicitis Score – AAS (Adultos)

Sintomas e achados	Pontuação
Dor em quadrante inferior direito	02
Deslocamento da dor	02
Descompressão brusca FID	
Homens e mulheres > 50	02
Mulheres < 49	01
Intensidade defesa abdominal	
Fraca	02
Média / Forte	04
Leucócitos x 10⁹/L	
7.2 - 10.9	01
10.9 - 14	02
> 14	03
Segmentados / Neutrófilos (%)	
62-75%	02
75-83%	03
> 83	04
PCR < 24 horas	
4-11	02
12-25	03
25-83	05
>83	01
PCR > 24 horas	
12-53	02
53-152	02
> 152	01

Escore 0-10: baixa probabilidade 11-15: média probabilidade 16 ≥ : alta probabilidade apendicite

AIR (Appendicitis Inflammatory Response Score) – Crianças

Diagnóstico	Pontuação
Vômitos	01
Dor em FID	01
Intensidade defesa abdominal	
Fraca	01
Média	02
Forte	03
Temperatura ≥ 38,5° C	01
Segmentados / Neutrófilos	
70-84%	01
> 85%	02
Leucócitos	
>10 - 14.9 x 10 ⁹ / L	01
>15 x 10 ⁹ / L	02
PCR	
10-49 g/L	01
> 50 g/L	02

Escore 0-4: baixa probabilidade 5-8: média probabilidade > 9: alta probabilidade apendicite

5. ADENDO QUANTO AS REAVALIAÇÕES , SEGUIMENTO E RETORNO A UNIDADE DE PRONTO ATENDIMENTO

As reavaliações médicas nos pacientes com escore baixo para apendicite aguda tanto nas crianças **AIR (Appendicitis Inflammatory Response Score)** como nos adultos (**Adult Appendicitis Score – AAS**) devem ser discutidas caso a caso podendo o paciente ser liberado para casa com seu retorno programado em 24 horas para reavaliação na unidade de pronto atendimento ou através da realização de contato com a equipe de retaguarda do dia que será então, a responsável pelo seguimento do doente, evitando assim complicações com eventual retorno tardio do paciente.

Devemos levar em consideração a existência de peculiaridades das nossas unidades de pronto atendimento como por exemplo a inexistência de médicos radiologistas em algumas unidades no período das 00:00 às 07:00 horas, sendo nesses casos a realização de tomografia de abdome a única opção

6. TRATAMENTO OPERATÓRIO

Tratamento operatório por via convencional ou laparoscópica (preferencialmente) devido aos benefícios da via laparoscópica como: melhor avaliação da cavidade abdominal e limpeza da mesma, menor dor pós-operatória, menor tempo de internação hospitalar, menor tempo de íleo pós operatório e retorno mais rápido do paciente as atividades habituais e laborativas

7. ANTIBIOTICOTERAPIA

Baseado no quadro clínico e achados intraoperatórios o tratamento com antibióticos deve promover cobertura antibiótica ampla e segura para cada fase da apendicite.

Fase I: apêndice edemaciado e distendido: **edematosa ou catarral**

Fase II: presença de exsudato fibrinoso: **flegmonosa**

Fase III: presença de necrose e abscesso: **supurativa**

Fase IV: apendicite perfurada com contaminação da cavidade: **gangrenosa**

Apendicite Aguda não complicada (Fases I e II)

1ª Opção: Kefazol (Cefazolina) 1 g EV 8/8 horas

2ª Opção: Mefoxin (Cefoxitina) 1g EV 8/8 horas

Apendicite Aguda complicada (Fases III e IV)

1ª Opção: Ceftriaxona 1 g EV 12/12 horas + Metronidazol 500 mg EV 8/8 horas

2ª Opção: Ciprofloxacino 400 mg EV 12/12 horas + Metronidazol 500 mg EV 8/8 horas

II. GLOSSÁRIO

AIR - Appendicitis Inflammatory Response Score

AAS - Adult Appendicitis Score

HMAP - Hospital Municipal de Aparecida de Goiânia

III. HISTÓRICO DE REVISÕES

15/01/2025 – Revisão Periódica

24/06/2026 - HMAP e Einstein Goiânia – Unificação Alessandra Rolla

IV. Referências Bibliográficas

[1] Dimitrios Moris, MD, MSc, PhD; Erik Karl Paulson, MD; Theodore N. Pappas, MD. Diagnosis and Management of Acute Appendicitis in Adults. A Review. JAMA December 14, 2021 Volume 326, Number 22

[2] Di Saverio et al. Diagnosis and treatment of acute appendicitis: 2020 update of the WSES Jerusalem guidelines. World Journal of Emergency Surgery (2020) 15:27. <https://doi.org/10.1186/s13017-020-00306-3>

[3] https://www.uptodate.com/contents/acute-appendicitis-in-adults-diagnostic-evaluation?search=alvarado&source=search_result&selectedTitle=1~3&usage_type=default&display_rank=1 (04/03/2023).

[4] Alvarado A. A practical score for early diagnosis of acute appendicitis. Ann Emerg Med 1986; 15: 557-64.

[5] Sammalkorpi et al. A new adult appendicitis score improves diagnostic accuracy of acute appendicitis - a prospective study. BMC Gastroenterology 2014, 14:114

Código Documento: CPTW428.3	Elaborador: Guilherme Muniz Bourroul	Revisor: Davi Wen Wei Kang Mauro Dirlando Conte de Oliveira	Aprovador: Andrea Maria Novaes Machado	Data de Elaboração 29/04/2023 Data de Atualização: 24/06/2026	Data de Aprovação: 24/06/2026
---------------------------------------	------------------------------------------------	--------------------------------------------------------------------------	--------------------------------------------------	------------------------------------------------------------------------------------------	-----------------------------------------